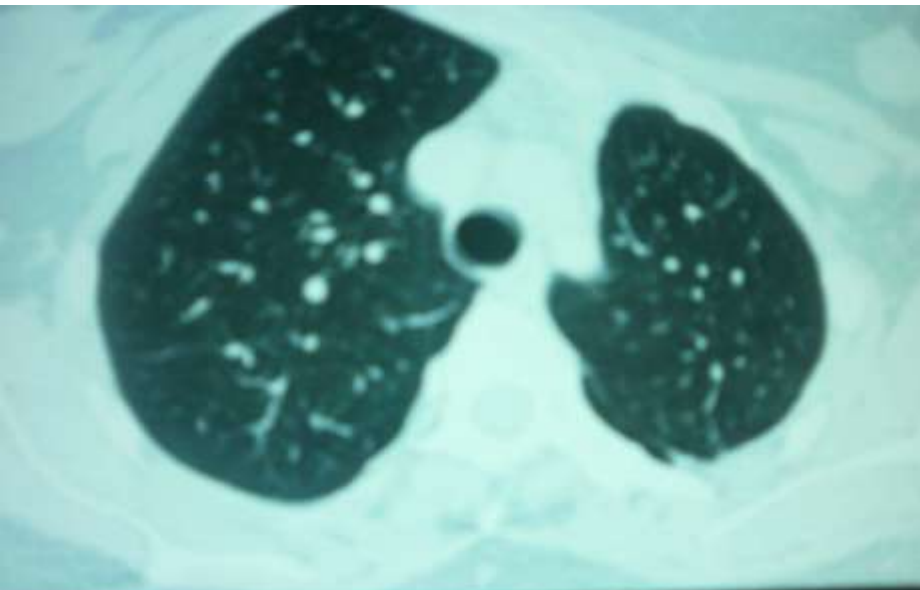
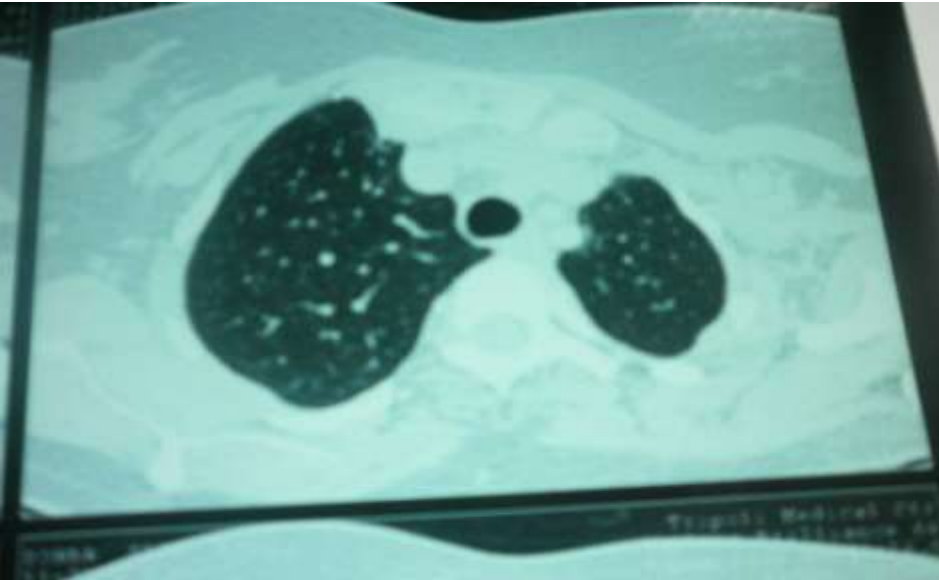


**Mme Zohra... 41 Ans** m'a consulté le 17/11/11 pour douleur thoracique gauche



- Thoracotomie gauche  
07 DEC 2010 POUR  
"DDB localisé lobaire  
supérieur gauche avec  
bulle d'emphysème" ..
- Contrôle  
scannographique le  
4/06/11(satisfaisant

.Vers mi Aout 2011 :Douleur aigue basithoracique gauche irradiant a l' épaule..Dyspnée progressive ..Dysphagie..Gène basithoracique gauche aux décours de déglutition

EXAMEN PHYSIQUE :

TA: 12/7 RC : 83 /min .Sat: 98 % . **IMC =20** NON bronchorheique  
Pas d'hipocratisme digital

E.C.G :

**Trouble de la repolarisation en laterale**

GAZ DE SANG : **Po2: 81-Pco2 : 38-** So2:96%- Hco3-:27 PH:7,47

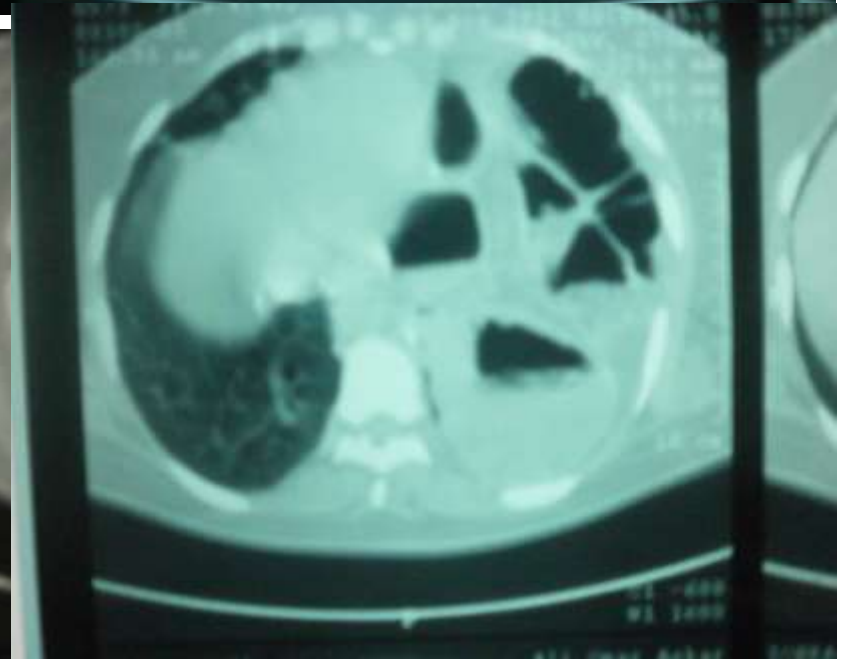
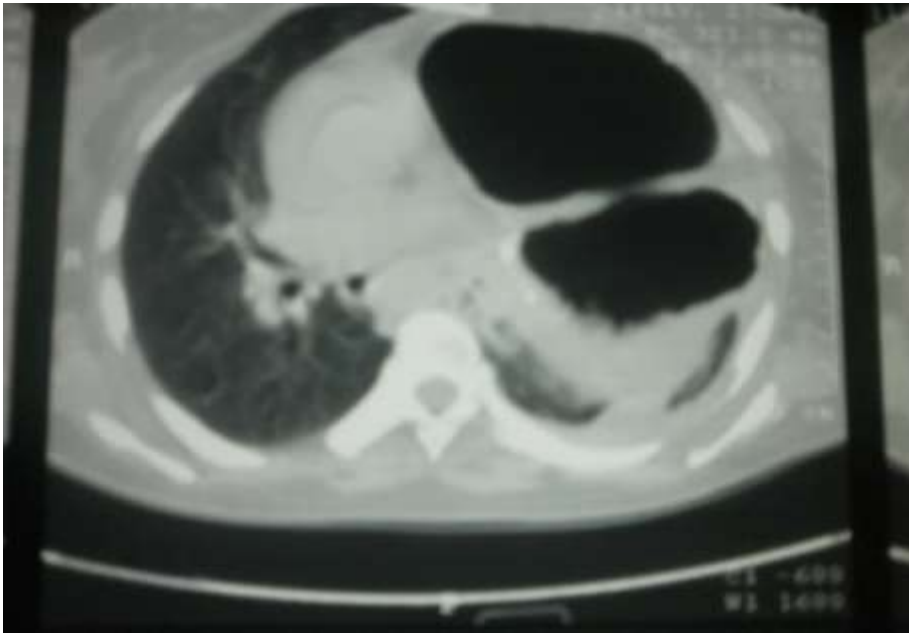
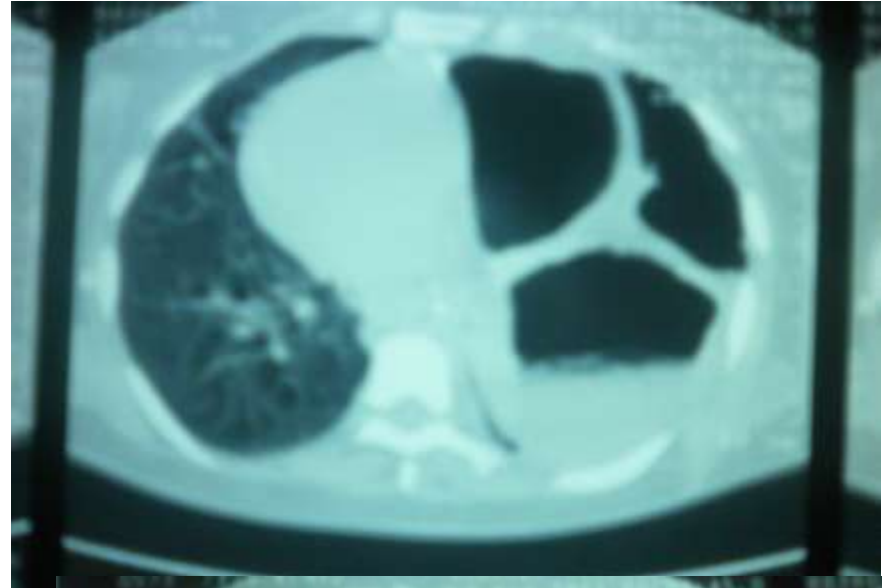
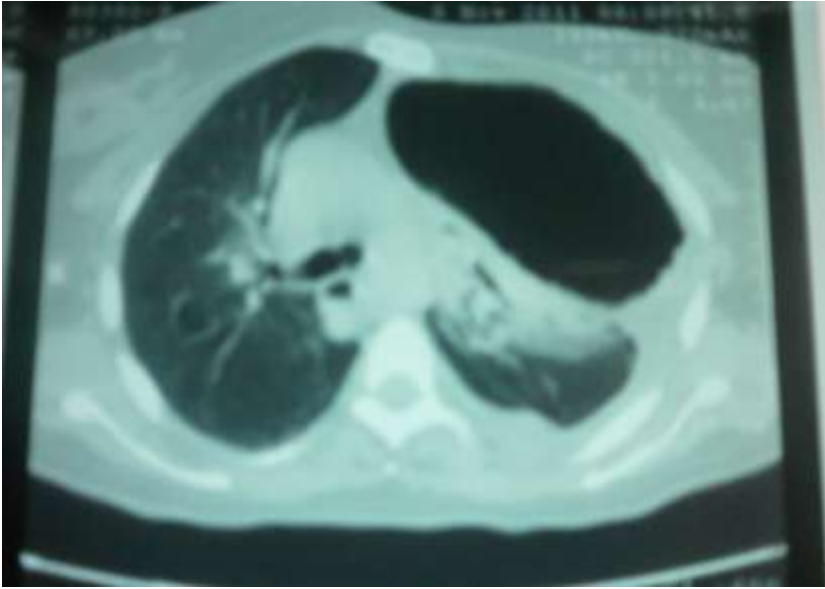EXAMENS BIOLOGIQUES :

CREATININE:6,71-IONO: NA: 136 K: 3,6 CL:96  
**NFS: GB = 5600 10 3/mm3-** HB=13,7 gr/l - PLAQUETTES =174 103/mm3  
**VS=20/30**

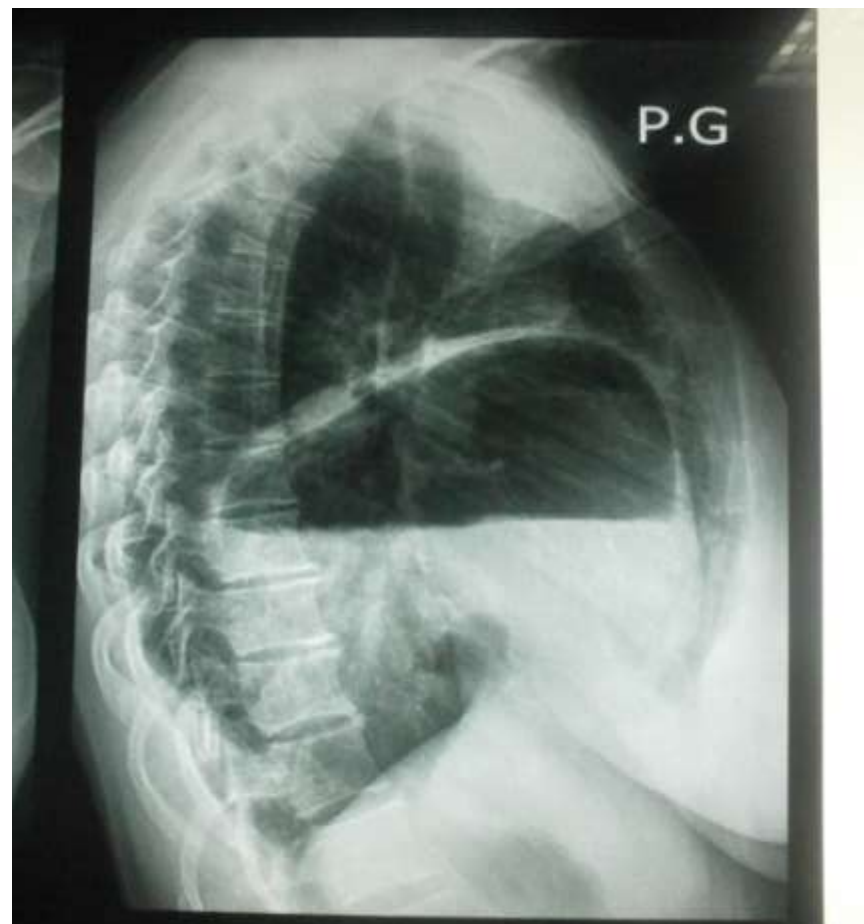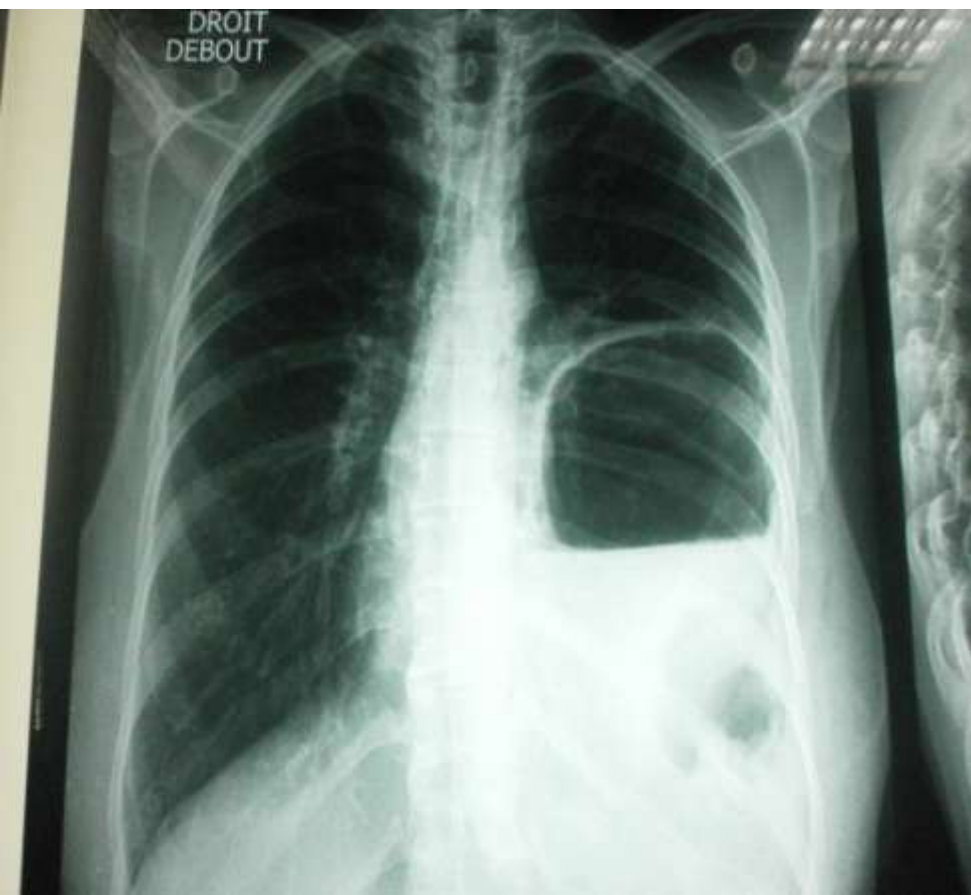
BILAN IMMUNOLOGIQUE :

IGG 1375 (800-1800 mg/l)  
IGM 110 (60-280mg/l)  
IGA 464 (90-400mg/l)  
IGE 27 (>100ng/l)

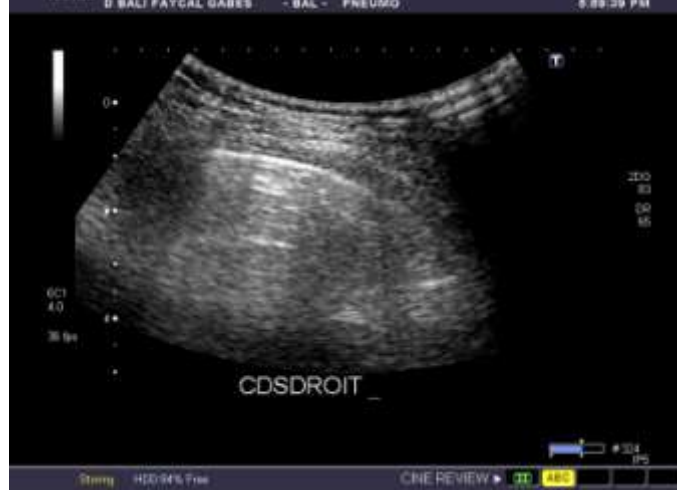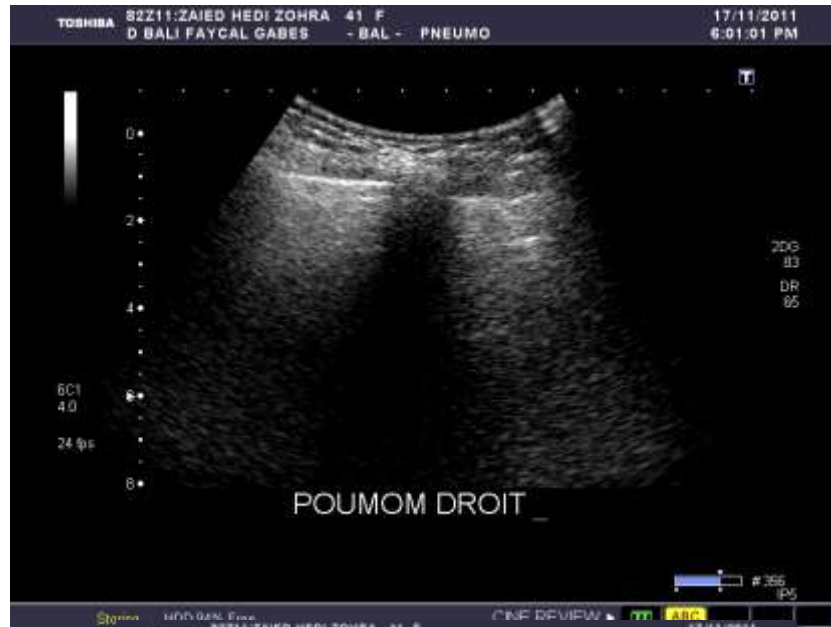**Scanner thoracique 8/11/11** :Grosse image aérique gauche refoulant le médiastin et le poumon controlatérale .Plus bas "image aerique cloisonnée »



**RX THORAX FACE+PROFIL** :Image aerique occupant la majorité du champs pulmonaire gauche avec niveaux

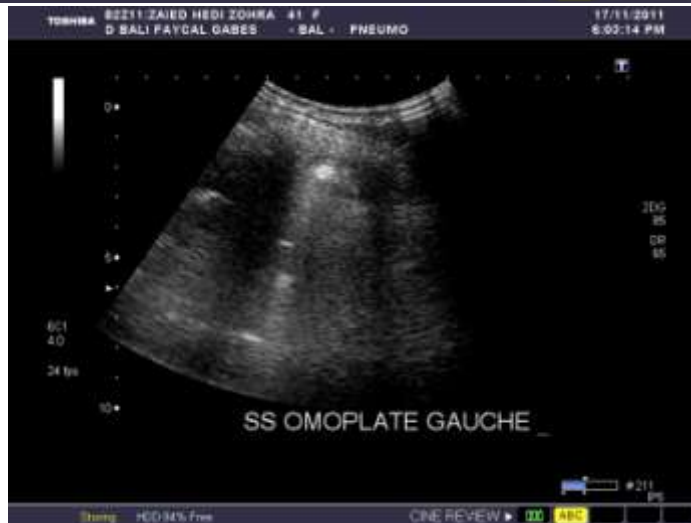
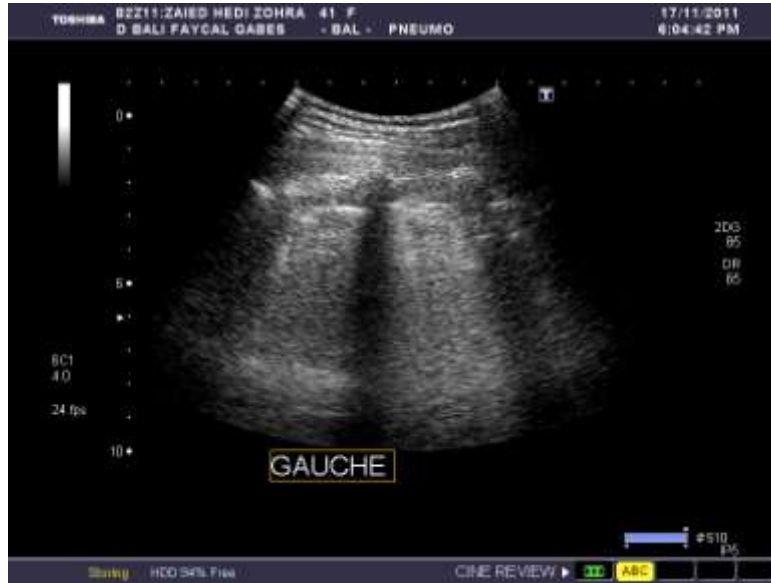
# ULTRASONOGRAPHIE THORACIQUE



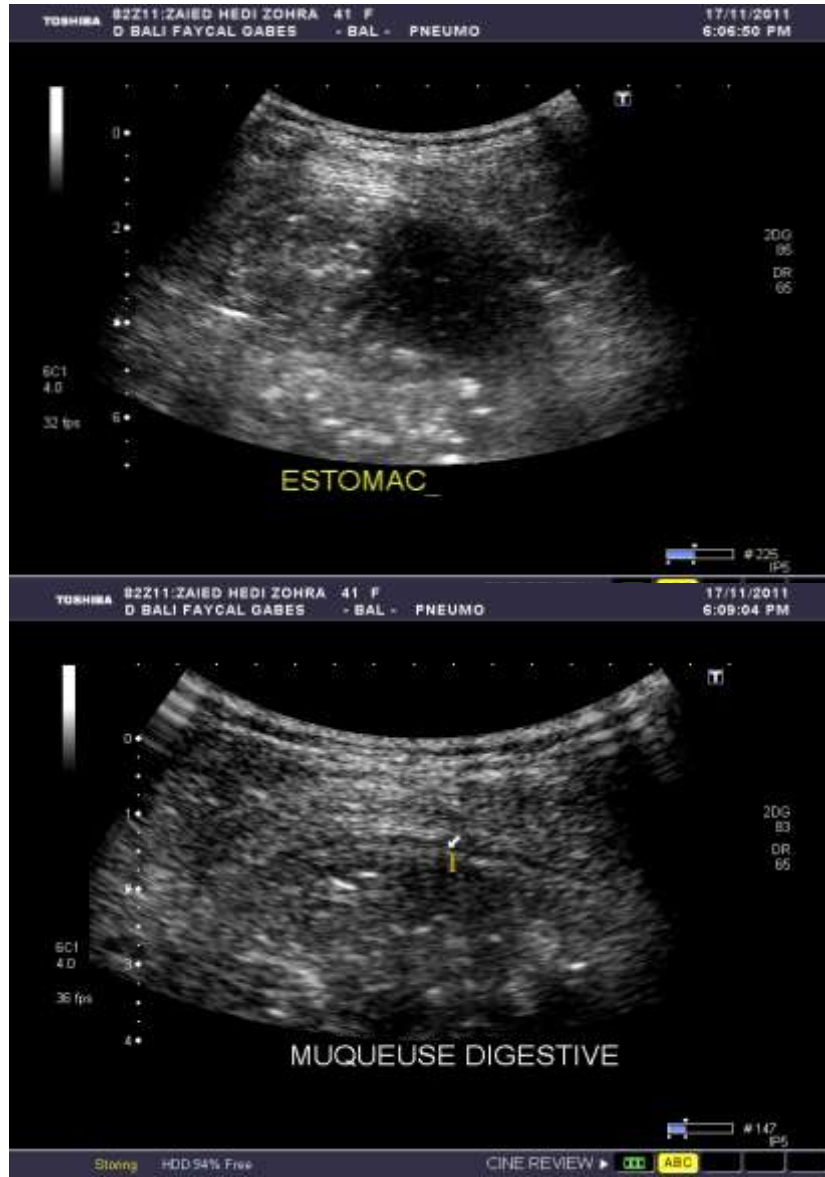
- A Droite:
- En coupe transversale nous retrouvant l'alternance de cônes d'ombre pure (derrière les côtes) et de cônes d'ombres impure (derrière l'interface pleuro-aérienne : ligne hypéréchogène)
- Cul de sac costeau diaphragmatique libres-

# ULTRASONOGRAPHIE THORACIQUE



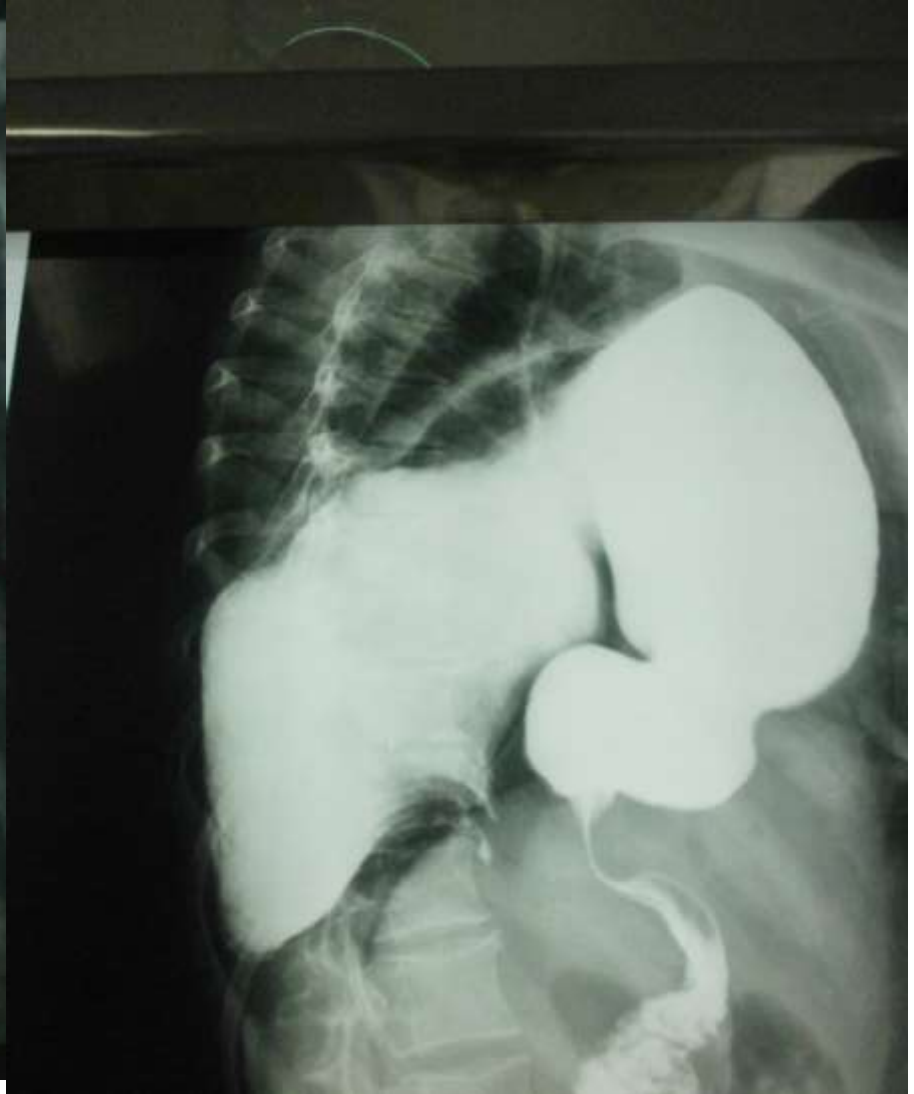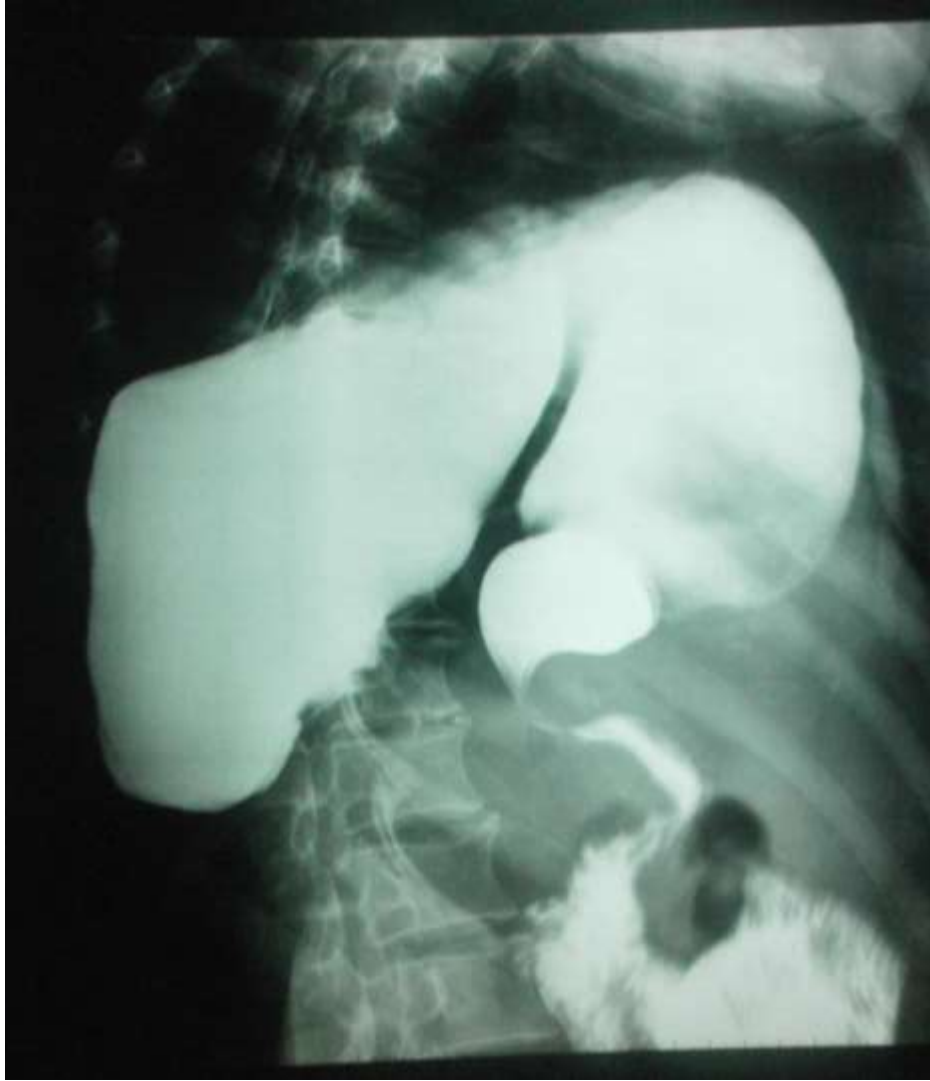
- A Gauche:
- Cet aspect est interrompue sur la ligne scapulaire a parti du 7é espace par de petites images d'interface aréiques d'allure digestive(colon. ..duodénum??)..

# ULTRASONOGRAPHIE THORACIQUE



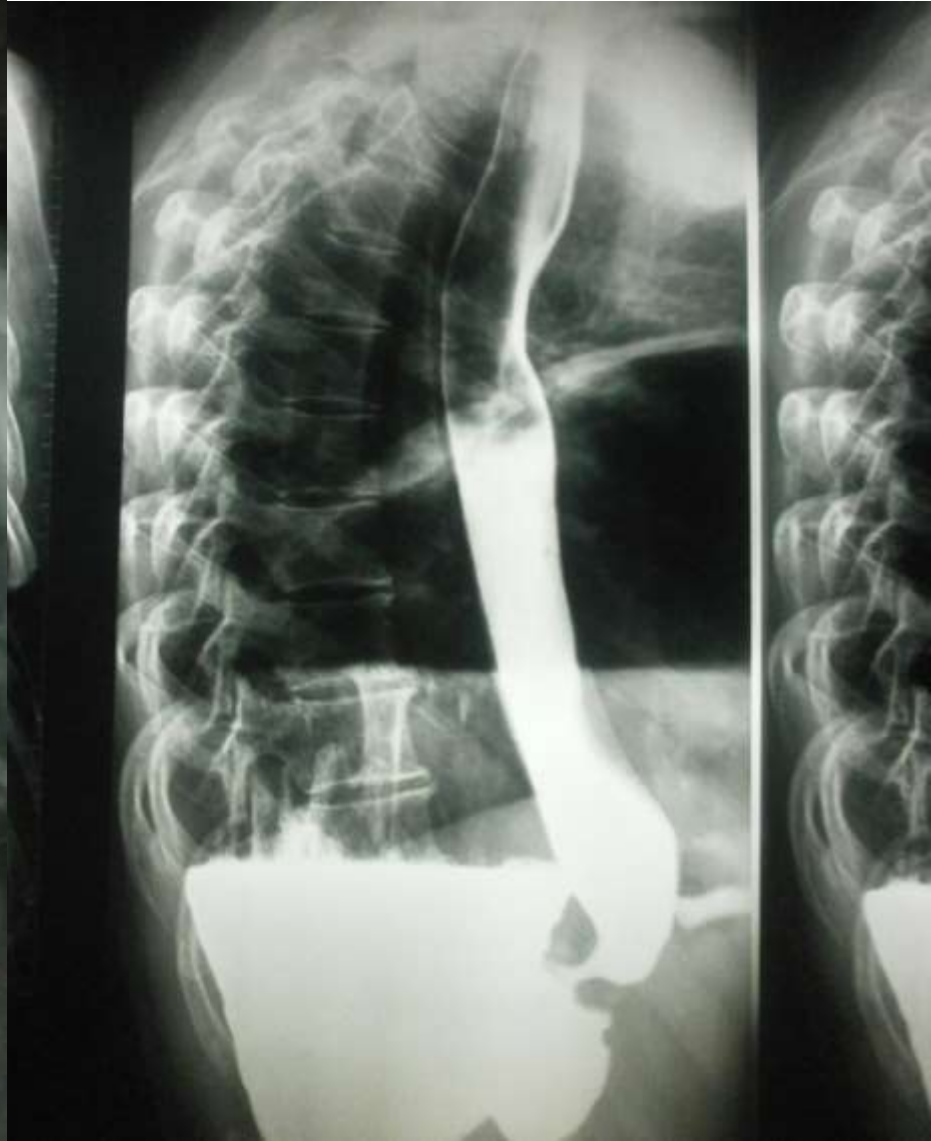
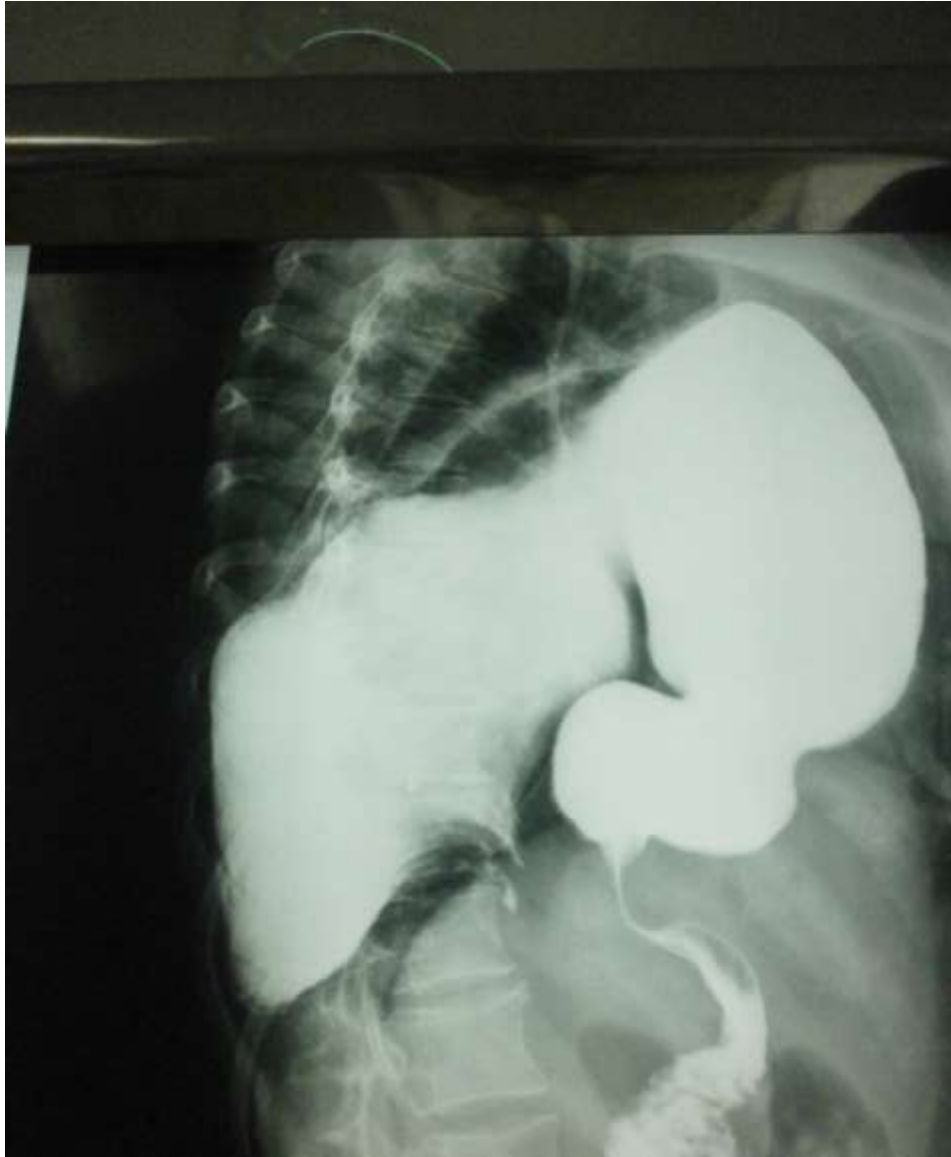- -Plus bas on retrouve l' estomac avec l' aspect de sa muqueuse typique
- La coupole n' est retrouvée

# Hernie diaphragmatique





# Hernie diaphragmatique



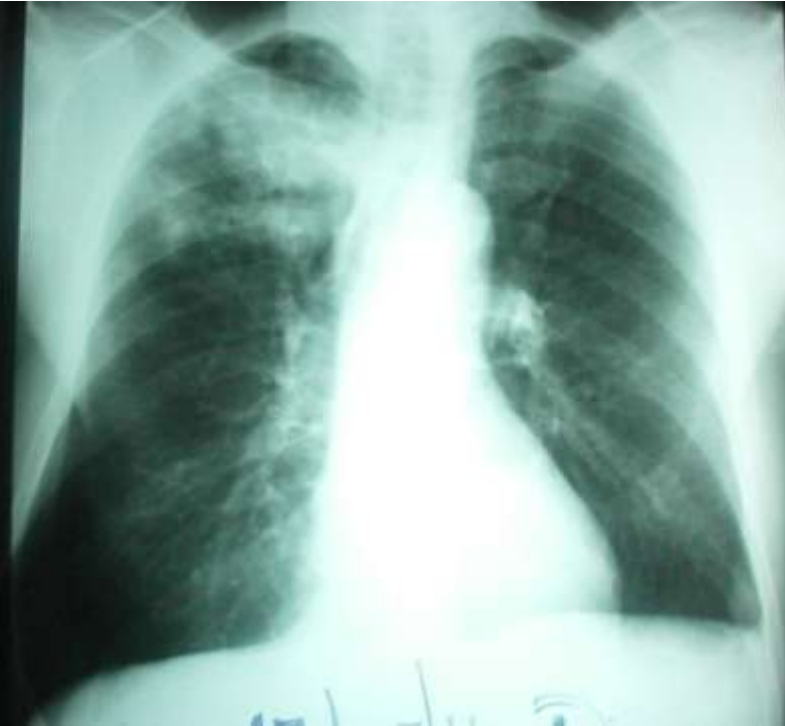# Conclusion

Il s'agit d'une femme de 41 ans ; qui a été opérée d'une DDB gauche en décembre 2010 et présente actuellement une hernie diaphragmatique gauche du contenu digestive (Colon duodénum et surtout gastrique) avec compression médiastinale (trouble de la repolarisation) et dénutrition (déglutition entraînant douleur et dyspnée). Diagnostic fait par l'échographie thoracique.

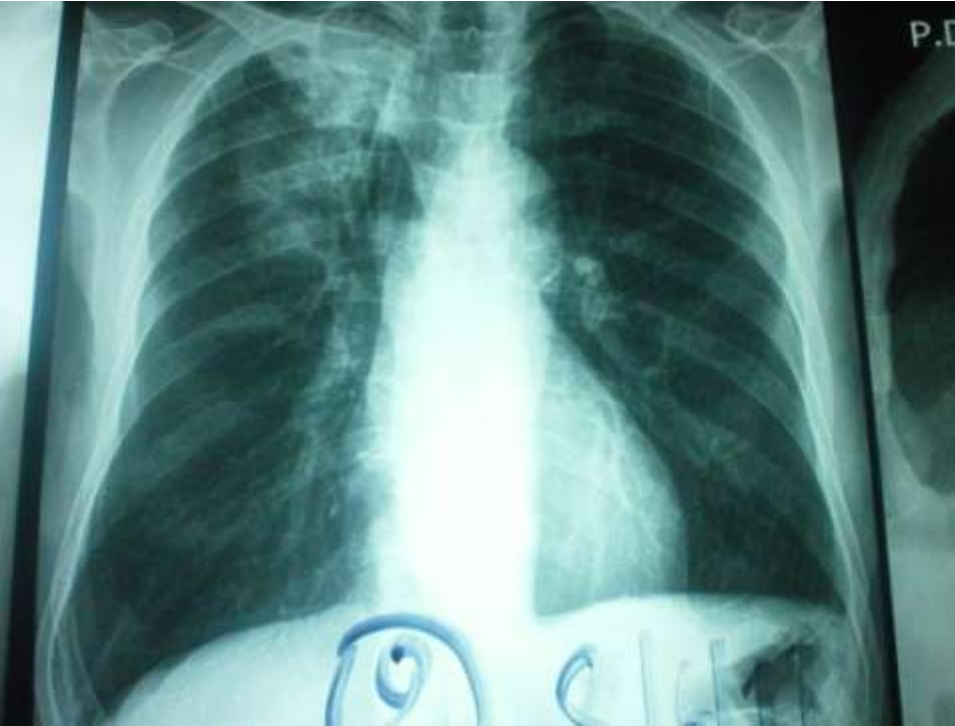# Bibliographie:

- **[Left traumatic diaphragmatic hernia in the postoperative state of lung cancer: report of a case].** Tazawa K,. Kyobu Geka 2011 Sep;64(10):947-9
- **[Iatrogenic diaphragmatic hernia following partial resection of the lung via video-assisted thoracoscopy].** Fukami T. Kyobu Geka. 2010 Dec;63(13):1151-4 .
- **An unusual echocardiographic image of a hiatal hernia.**
- Bonadei I. Kardiolog Pol. 2011;69(4):398-9
- ]

Mr Ahmed T..68 ans m'a consultée le 8/06/11 pour  
« pneumopathie trainante LSD »



RX du 6/05/11



RX du 6/6/11

## HDLM:

Depuis 45 jours Bronchorrhée; fébricule; perte de poids ;dyspnée d'effort... traitée par quinolone pour foyer LSD(RX du 6/5/11)...amélioration partielle

- **ANTECEDANTS:**

- Tabac 40 PA .Pas d' alcool. Travaille comme chauffeur.
- Orchite gauche il ya 6mois.

- **Examen physique** :T° 37;pas d'adenopathies.sat 97%.TA 15/8

- Mauvais état dentaires

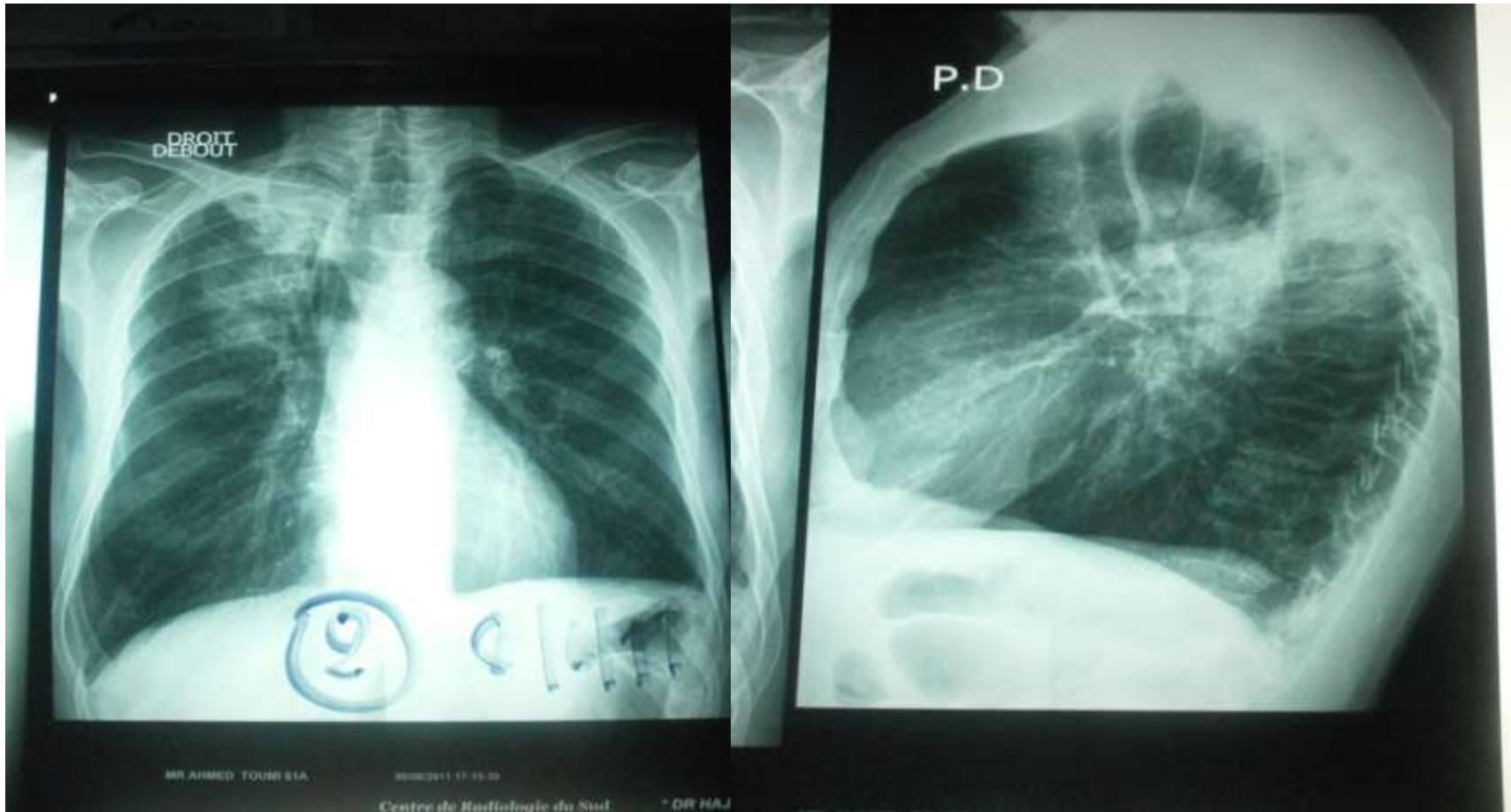
- **BIOLOGIE**:VS 65/100. GB 22 ,9 000. Plaquettes =709 000.CRP=40

- **CRACHAT**: Absence de BAAR.

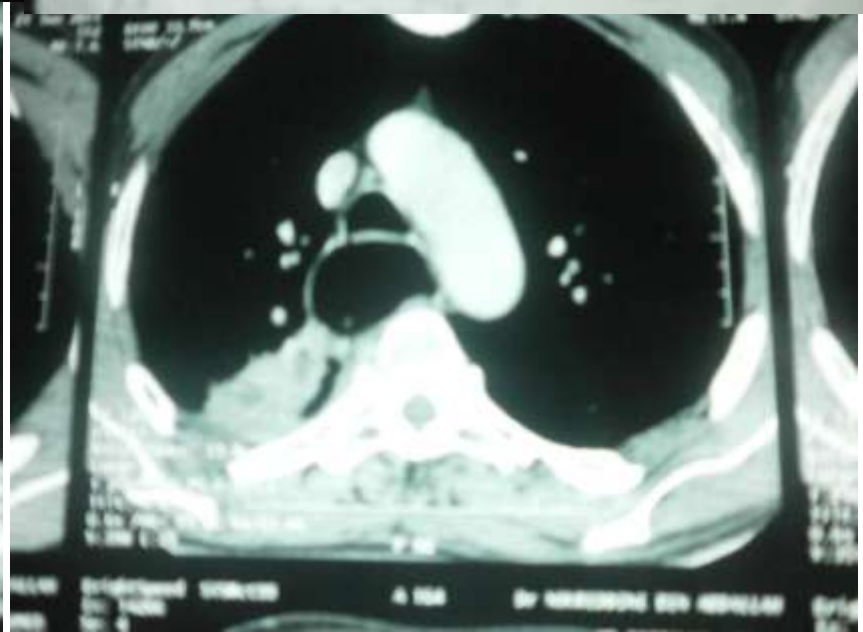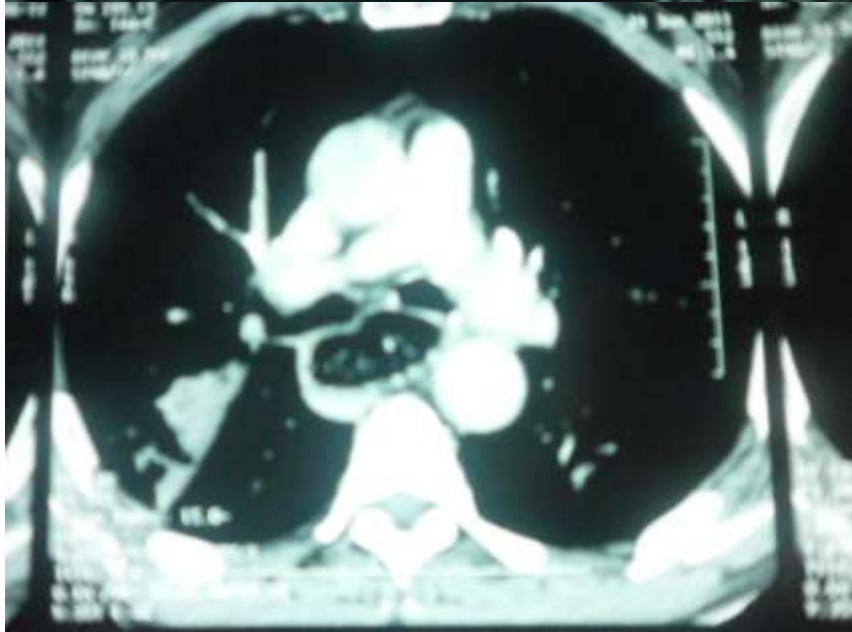
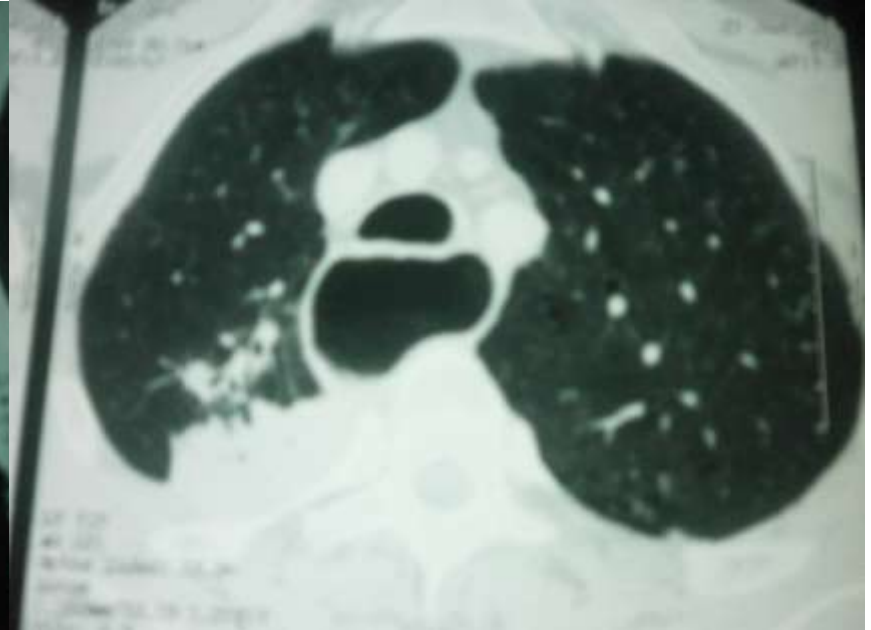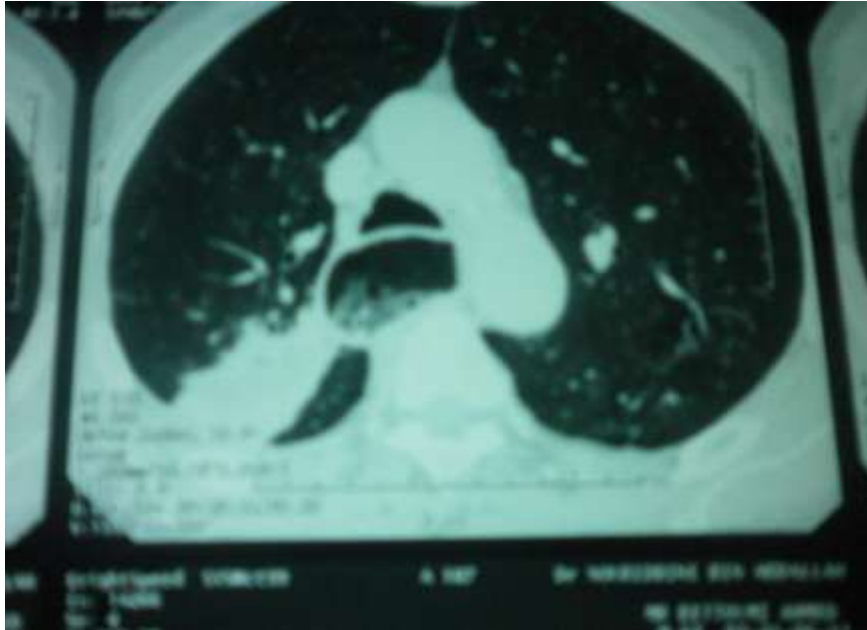- **FIBROSCOPIE BRONCHIQUE**: Aspect inflammatoire

- **ASPIRATION BRONCHIQUE**: Absence de cellules neo; de BAAR; de Myobacteriose

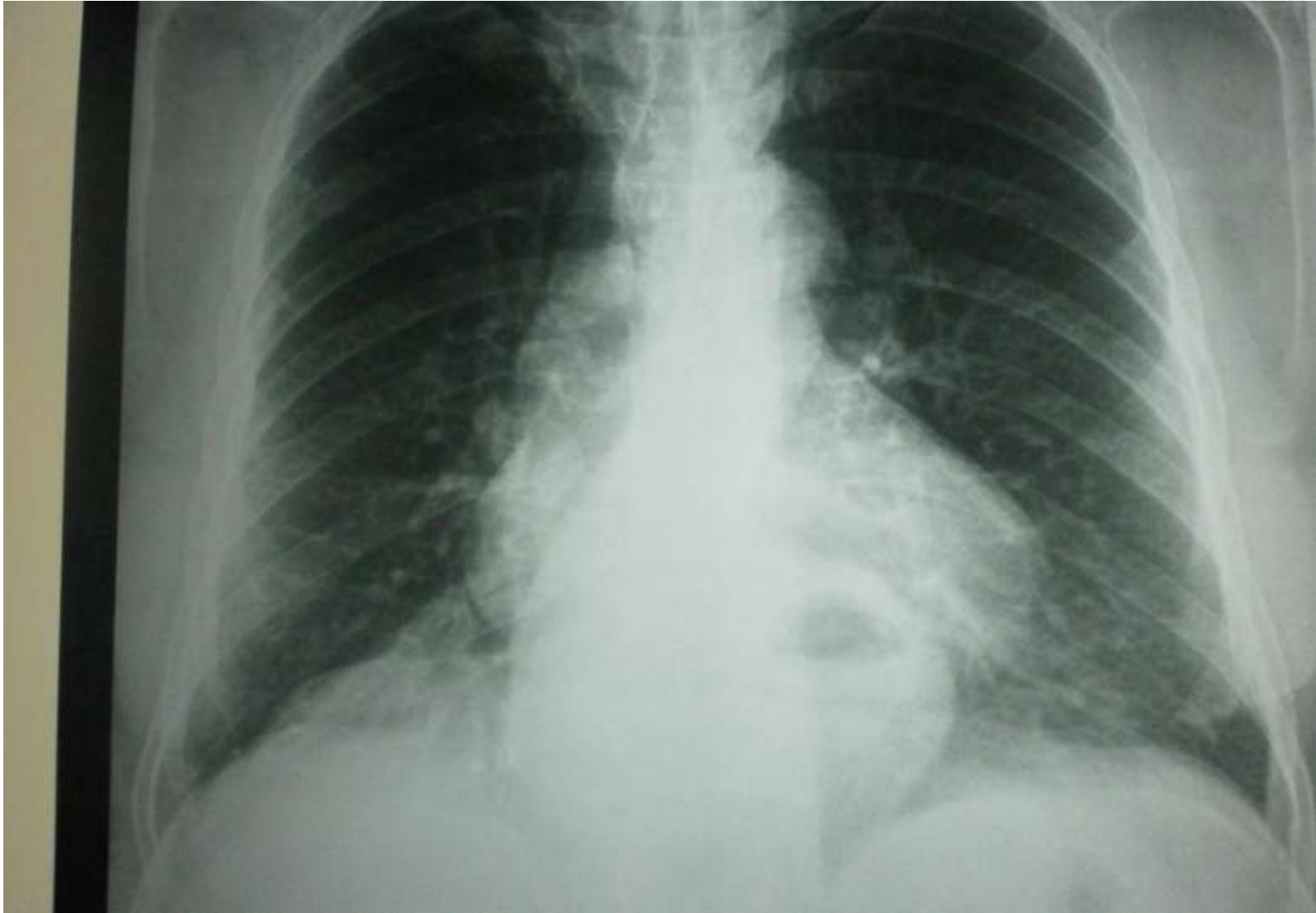# RADIO du 8/6/11



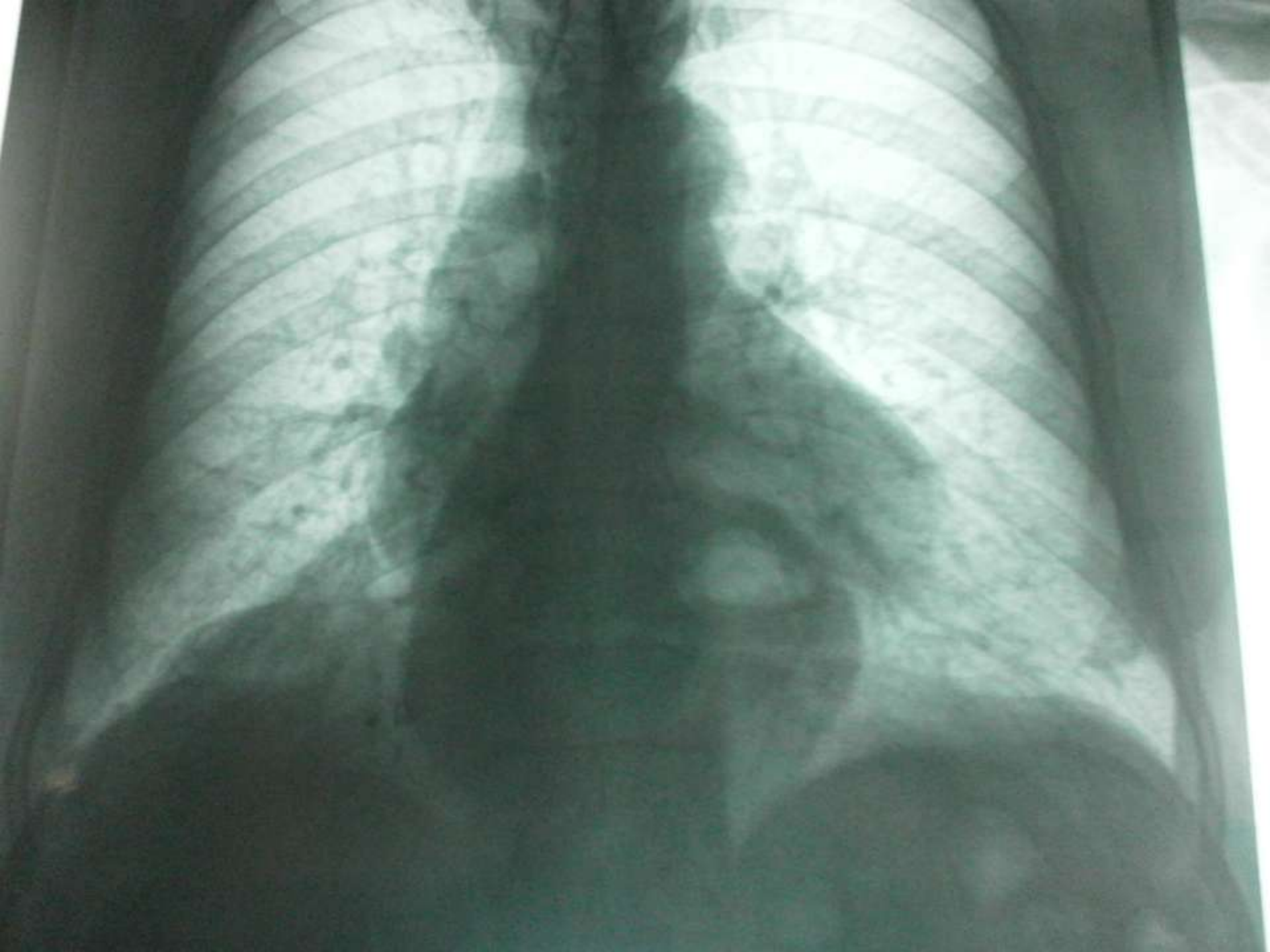
# ACHALASIE /Pneumopathie d'inhalation



Mr Mohamed K.. 70 ans m'a consultée le 15/06/10:  
Dyspnée d'effort progressive..ECG/GDS normaux

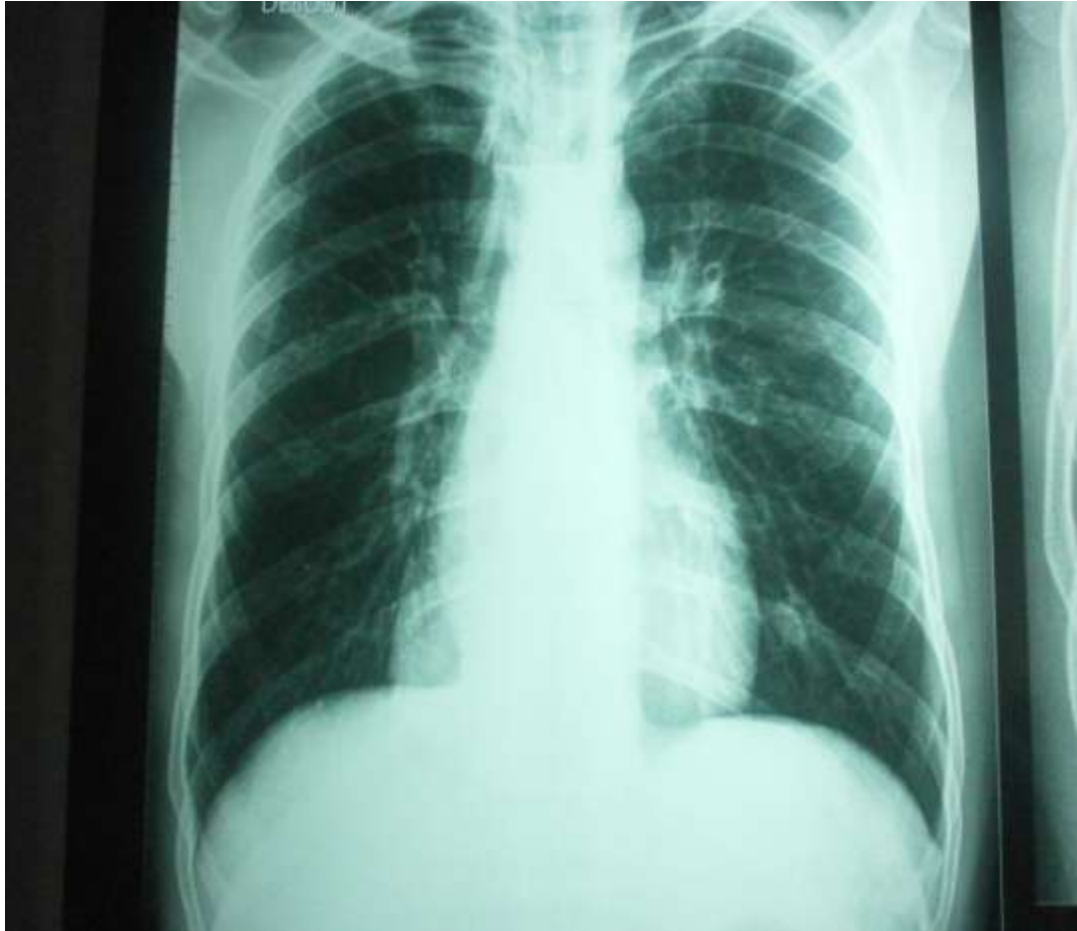






Mr Amor A..40 ans m'a consulté le 19/02/10 pour

**:Toux récidivante ;Rhinite chronique..oppression..dysphagie..bourdonnement oreille**



- A été suivie aux sahel pour allergie respiratoire aux acariens.
- .
- Plaintes aspécifiques (Céphalée ;fièvre... pas de sifflement
- SCANNER THORACIQUE Demandeé sur anomlie radiothorax

# ACHALASIE/FAUX ASTHME

